UNIVERSITÉ CÔTE D'AZUR
FACULTÉ DE MÉDECINE

CARDIOLOGIE :
Découverte d'anomalies à l'auscultation cardiaque
Sans patient
Avec geste clinique

Nom du rédacteur : Léana Guidetti **Date de rédaction :** 15/01/2024

Situation de départ N° 18 – Découverte d'anomalies à l'auscultation cardiaque

Domaine de compétence n°1 : Examen clinique

Domaine de compétence n°2 : Synthèse des résultats d'examens paracliniques

Attendus d'apprentissage de la situation abordée :

1- Décrire et identifier une anomalie auscultatoire

2- Identifier les situations nécessitant la réalisation d'une échocardiographie

Patient simulé nécessaire à la station : NON

Matériel nécessaire à la station

- Mannequin pour auscultation cardiopulmonaire
- Stéthoscope

UNIVERSITÉ
CÔTE D'AZUR
FACULTÉ
DE MÉDECINE

Instructions à l'étudiant

Vous êtes médecin généraliste en cabinet de ville, et vous recevez en consultation ce jour Mr. Poulain, âgé de 62 ans, adressé sur conseil de son médecin du travail pour découverte d'un souffle cardiaque à l'occasion d'une visite professionnelle. Il ne prend aucun traitement, ne présente aucun antécédent notable, et présente à son arrivée une tension artérielle mesurée à 125/80 mmHg et une fréquence cardiaque à 85 battements par minute.

Vous avez **8 minutes** pour :

1. Réaliser un examen cardio pulmonaire complet et énoncer à voix haute ce que vous recherchez
2. Évoquer votre principale hypothèse diagnostique, et demander un examen complémentaire à réaliser pour la confirmer
3. Interpréter le compte-rendu de l'examen demandé

PAS DE PATIENT
PAS D'INTERROGATOIRE

UNIVERSITÉ CÔTE D'AZUR
FACULTÉ DE MÉDECINE

Compte-rendu de l'échographie transthoracique de Monsieur Poulain

A Nice, le 15/01/2024

VENTRICULE GAUCHE

- Absence de trouble de la cinétique.
- Hypertrophie ventriculaire gauche, avec masse ventriculaire gauche estimée à 125 g/m^2.
- Volume télésystolique estimé à 110 mL et volume télédiastolique estimé à 60 mL.
- Fraction d'éjection du ventricule gauche estimée à 35%.
- Aorte initiale non dilatée.

VALVES

- **Valve aortique :** Surface de la valve aortique estimée à 0,9 cm^2 (ou 0,55 cm^2/m^2) avec un gradient ventricule gauche – aorte estimé à 50 mmHg et une vitesse du flux transaortique à 4,5 m/s.

- **Autres valves :** RAS

OREILLETTES

- Oreillette gauche modérément dilatée avec une surface estimée à 23 mm/m^2.
- Oreillette droite non dilatée.

VENTRICULE DROIT

- Fonction du ventricule droit non altérée. Il est de taille normale. Il n'est pas hypertrophique.
- Veine cave inférieure compliante non dilatée.

PÉRICARDE

- Absence d'épanchement péricardique.

UNIVERSITÉ CÔTE D'AZUR
FACULTÉ DE MÉDECINE

Fiche de correction pour l'évaluateur (sans le barème)

	Cocher si fait
Tâche 1	
<u>Examen cardiaque</u> - Auscultation des 4 foyers cardiaques *(cf. schéma 1)* et précise leurs localisations : ▯ *Foyer aortique* : 2ème espace intercostal droit ▯ *Foyer mitral* : 4ème espace intercostal gauche ou apex ▯ *Foyer pulmonaire* : 2ème espace intercostal gauche ▯ *Foyer tricuspidien* : en regard de la xyphoïde - Recherche des bruits du coeur normaux : **lui préciser l'abolition du B2** - Recherche d'un souffle : **si auscultation du foyer aortique réalisée, préciser la présence d'un souffle systolique rude et râpeux** - Recherche la présence des différents pouls : **lui dire que tous les pouls sont normalement perçus** - Demande si les pouls sont réguliers : **lui dire que tous les pouls sont réguliers** - Rechercher une irradiation dans les carotides : **lui transmettre qu'elle est présente** - Énonce l'absence d'hypertension artérielle - Énonce l'absence de signes de choc : normotendue – normocarde	
<u>Examen pulmonaire :</u> - Auscultation des champs pulmonaires sur toute leur hauteur (cf. schéma 2) : **préciser que le murmure vésiculaire est bilatéral et symétrique** - Recherche l'absence de bruits surajoutés : **lui transmettre l'absence de bruits surajoutés** - Réalise une percussion pulmonaire à la recherche d'une matité - d'un tympanisme **: dire à l'étudiant que la percussion est normale** - Pose ses mains sur le mannequin pour percevoir les vibrations vocales : **lui dire que les vibrations vocales sont normalement transmises**	
Tâche 2	
Principale hypothèse diagnostique : rétrécissement aortique	
Demander la réalisation d'une échocardiographie transthoracique	
Tâche 3	
Confirme la principale hypothèse diagnostique : rétrécissement aortique	
Mentionne l'existence d'un rétrécissement aortique serré en justifiant par : - Surface aortique < 1 cm^2 et/ou < 0,6 cm^2/m^2 - Gradient moyen ventricule gauche – aorte > 40 mmHg - Vitesse maximale transaortique > 4 m/s	
Précise l'absence d'autres valvulopathies	
Mentionne un probable retentissement du rétrécissement aortique sur la FEVG avec une FEVG à > 35%	
COMPÉTENCES GÉNÉRIQUES	
Aptitude à structurer l'examen clinique	
Aptitude à faire la synthèse des données	

UNIVERSITÉ CÔTE D'AZUR
FACULTÉ DE MÉDECINE

ettre les informations à l'étudiant s'il énonce ce qu'il recherche

Fiche de correction pour l'évaluateur (sans le barème)

Schéma 1 : s'assurer que l'étudiant positionne correctement son stéthoscope, et ausculte l'ensemble des foyers cardiaques

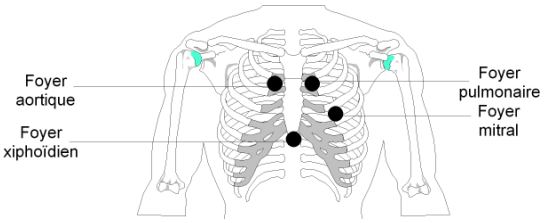

Schéma 2 : s'assurer que l'étudiant ausculte l'ensemble des champs pulmonaires de manière bilatérale et comparative

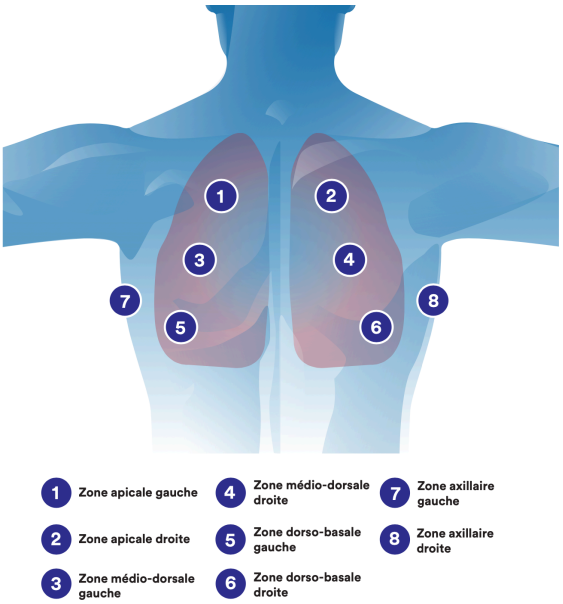

UNIVERSITÉ CÔTE D'AZUR
FACULTÉ DE MÉDECINE

Fiche de correction avec le barème : non communiqué à l'évaluateur

	Pondération
Tâche 1	
<u>Examen cardiaque</u> - Auscultation des quatre foyers cardiaques (cf. schéma 1) et précise leurs localisations : ▯ *Foyer aortique* : 2ème espace intercostal droit ▯ *Foyer mitral* : 4ème espace intercostal gauche ou apex ▯ *Foyer pulmonaire* : 2ème espace intercostal gauche ▯ *Foyer tricuspidien* : en regard de la xyphoïde	4 (1 par item) : 1 1 1 1 3 2 2
- Recherche des bruits du cœur normaux	4
- Recherche d'un souffle	3
- Recherche la présence des différents pouls	2
- Demande si les pouls sont réguliers - Rechercher une irradiation dans les carotides - Énonce l'absence d'hypertension artérielle - Énonce l'absence de signes de choc : normotendue – normocarde	2 (1 par item)
<u>Examen pulmonaire :</u> - Auscultation des champs pulmonaires sur toute leur hauteur (cf. schéma 2)	4
- Recherche l'absence de bruits surajoutés	3
- Réalise une percussion pulmonaire à la recherche d'une matité - d'un tympanisme - Pose ses mains sur le mannequin pour percevoir les vibrations vocales	2
	2
Tâche 2	
Évoque la principale hypothèse diagnostique : rétrécissement aortique	4
Demander la réalisation d'une échocardiographie transthoracique	4
Tâche 3	
Confirme la principale hypothèse diagnostique d'un rétrécissement aortique	3
Mentionne l'existence d'un rétrécissement aortique serré en justifiant par : - Surface aortique < 1cm² et/ou < 0,6cm²/m² - Gradient moyen ventricule gauche – aorte > 40 mmHg - Vitesse maximale transaortique > 4 m/s	3 (1 par item) : 1 1 1
Précise l'absence d'autres valvulopathies	1
Mentionne un probable retentissement du rétrécissement aortique sur la FEVG avec une FEVG à 45%	2
	/50
COMPÉTENCES GÉNÉRIQUES	
Aptitude à structurer l'examen clinique	1 à 5
Aptitude à faire la synthèse des données	1 à 5
NOTE TOTALE	/60